

# РИНОЦЕРЕБРАЛЬНАЯ ФОРМА ИНВАЗИВНЫХ МИКОЗОВ У ПАЦИЕНТОВ, ПЕРЕНЕСШИХ НОВУЮ КОРОНАВИРУСНУЮ ИНФЕКЦИЮ COVID-19: КЛИНИКА, ДИАГНОСТИКА, ОПЫТ ЛЕЧЕНИЯ. ПРОСПЕКТИВНОЕ НЕКОНТРОЛИРУЕМОЕ ОДНОМОМЕНТНОЕ ИССЛЕДОВАНИЕ

Ю.В. Савосин<sup>1</sup>, С.К. Шафранова<sup>1,\*</sup>, Т.В. Гайворонская<sup>1</sup>, М.Г. Авдеева<sup>1</sup>,  
С.А. Вартамян<sup>1,2</sup>

<sup>1</sup> Федеральное государственное бюджетное образовательное учреждение высшего образования «Кубанский государственный медицинский университет» Министерства здравоохранения Российской Федерации ул. им. Митрофана Седина, д. 4, г. Краснодар, 350063, Россия

<sup>2</sup> Государственное бюджетное учреждение здравоохранения «Краевая клиническая больница скорой медицинской помощи» Министерства здравоохранения Краснодарского края ул. 40 лет Победы, д. 14, г. Краснодар, 350042, Россия

## АННОТАЦИЯ

**Введение.** Среди пациентов, перенесших в анамнезе новую коронавирусную инфекцию COVID-19, отмечается рост заболеваемости инвазивными микозами. Адгезия и повреждение эндотелиальных клеток зигомикетами приводят к ангиоинвазии гриба, выделению большого количества грибных протеаз, липаз и микотоксинов, сосудистому тромбозу, последующему некрозу тканей.

**Цель исследования** — совершенствование диагностики и лечения инвазивных микозов у больных, перенесших новую коронавирусную инфекцию COVID-19.

**Методы.** Обследование и лечение 143 пациентов с инвазивными микозами челюстно-лицевой области в период с августа 2021 по май 2022 года в условиях челюстно-лицевого отделения государственного бюджетного учреждения здравоохранения «Краевая клиническая больница скорой медицинской помощи» Министерства здравоохранения Краснодарского края. Диагноз подтверждали цитологическим, культуральным методами, патоморфологическим исследованием операционных материалов. Последующее диспансерное наблюдение проводили в течение 1, 3, 6 месяцев, с проведением повторных исследований компьютерной томографии и магнитно-резонансной томографии. Группу диспансерного наблюдения составил 91 пациент. Использовался метод описательной статистики — определялась частота встречаемости признаков в долях от общего числа наблюдений и выражалась в процентах. Использовались прикладные программы Statistika 12.5 и Excel 2010 (Windows 10), в этих же программах выполнено графическое представление материала.

**Результаты.** Манифестация инвазивных микозов челюстно-лицевой области происходила в ранний реконвалесцентный период коронавирусной инфекции в специализированных инфекционных госпиталях или в течение двухнедельного срока после выписки. Типичной клинической формой явился: зигомикоз, риноцеребральная форма, с развитием грибкового остеомиелита верхней челюсти, костей носа, скуловой кости, костей

решетчатого лабиринта, основной кости, лобной кости. В 17 (11,9%) случаях произошел летальный исход в результате диссеминированной формы грибковой инфекции, обусловленной грибами рода *Mucorales* (14 пациентов), грибами рода *Aspergillus* (3 пациента) с повреждением головного мозга, легких, почек, массивными некротическими повреждениями краниофациальной области, не совместимыми с жизнью. Положительный эффект в лечении был достигнут при использовании комплексного подхода, включающего раннее назначение противогрибковой терапии (Амфотерицин В) и хирургическую санацию очагов.

**Заключение.** Инвазивные формы грибковых инфекций требуют оперативной диагностики и раннего назначения противогрибковой терапии (не дожидаясь гистологического подтверждения диагноза) для минимизации последствий и предотвращения летального исхода. В связи с неспецифичностью клинических симптомов и трудностями ранней диагностики инвазивных форм зигомикоза и аспергиллеза необходима настороженность врачей в отношении возможности развития инвазивных агрессивных форм микозов у иммунокомпрометированных больных, перенесших в анамнезе новую коронавирусную инфекцию COVID-19.

**Ключевые слова:** мукормикоз, зигомикоз, аспергиллез, COVID-19, риноцеребральная форма, клиника, лечение, амфотерицин В

**Конфликт интересов:** авторы заявили об отсутствии конфликта интересов.

**Для цитирования:** Савосин Ю.В., Шафранова С.К., Гайворонская Т.В., Авдеева М.Г., Вартанян С.А. Риноцеребральная форма инвазивных микозов у пациентов, перенесших новую коронавирусную инфекцию COVID-19: клиника, диагностика, опыт лечения. Проспективное неконтролируемое одномоментное исследование. *Кубанский научный медицинский вестник*. 2022; 29(5): 63–79. <https://doi.org/10.25207/1608-6228-2022-29-5-63-79>

Поступила 13.07.2022

Принята после доработки 17.08.2022

Опубликована 28.10.2022

## RHINOCEREBRAL FORM OF INVASIVE MYCOSIS IN COVID-19 PATIENTS: CLINICAL COURSE, DIAGNOSIS, TREATMENT EXPERIENCE. PROSPECTIVE UNCONTROLLED CROSS-SECTIONAL TRIAL

Yuriy V. Savosin<sup>1</sup>, Svetlana K. Shafranova<sup>1,\*</sup>, Tatyana V. Gaivoronskaya<sup>1</sup>, Marina G. Avdeeva<sup>1</sup>, Seyran A. Vartanyan<sup>1,2</sup>

<sup>1</sup>Kuban State Medical University  
Mitrofana Sedina str., 4, Krasnodar, 350063, Russia

<sup>2</sup>Regional Clinical Hospital of Emergency Medical Care, Krasnodar Krai  
40 let Pobedy str., 14, Krasnodar, 350042, Russia

### ABSTRACT

**Background.** The incidence of invasive mycoses is reported to increase among patients with a history of new coronavirus infection COVID-19. Adhesion and damage of endothelial cells by zygomycetes lead to fungus angioinvasion, release of a large number of fungal proteases, lipases and mycotoxins, as well as vascular thrombosis, subsequent necrosis of tissues.

**Objectives.** Improvement of the diagnosis and treatment for COVID-19 associated invasive mycosis.

**Methods.** Examination and treatment of 143 patients with invasive mycosis of the maxillofacial area in the period from August 2021 to May 2022 at the Maxillofacial Unit of Regional Clinical

Hospital of Emergency Medical Care, Krasnodar Krai, Russia. The diagnosis was confirmed by cytological, culture-based methods, as well as pathomorphological study of surgical specimen. Follow-up monitoring was carried out in 1, 3, 6 months, with repeated CT and MRI investigations. The group under follow-up monitoring included 91 patients. The incidence of signs was determined via descriptive statistics methods in proportion of the total number of observations and expressed as a percentage. Statistika 12.5 and Excel 2010 (Windows 10) were used in the study, the graphical representation of the material was made in the same programs.

**Results.** Manifestation of invasive mycoses of the maxillofacial area occurred during the early convalescent period of coronavirus infection in specialized infectious hospitals or within two weeks after discharge from the hospital. A typical clinical picture includes rhinocerebral zygomycosis with the development of fungal osteomyelitis of the upper jaw, nasal bones, zygomatic bone, ethmoidal labyrinth bones, sphenoid bone, frontal bone. 17 cases (11.9%) had a lethal outcome as a result of disseminated form of fungal infection caused by *Mucorales* (14 patients), *Aspergillus* (3 patients) with damage to the brain, lungs, kidneys and fatal massive necrotic lesions of the craniofacial area. An integrated approach embraced early antifungal therapy (Amphotericin B) as well as surgical debridement of the lesions and provided a positive effect in treatment.

**Conclusion.** Invasive fungal infections require prompt diagnosis and early prescription of antifungal therapy (prior to histological confirmation of diagnosis) to minimize consequences and prevent fatal outcome. Due to the nonspecific nature of clinical symptoms and difficulties of early diagnosis of invasive zygomycosis and aspergillosis, it is necessary to be alert to potential invasive aggressive mycoses in immunocompromised patients who have a history of a new coronavirus infection COVID-19.

**Keywords:** mucormycosis, zygomycosis, aspergillosis, COVID-19, rhinocerebral form, clinical course, treatment, amphotericin B

**Conflict of Interest:** the authors declared no conflict of interest.

**For citation:** Savosin Y.V., Shafranova S.K., Gaivoronskaya T.V., Avdeeva M.G., Vartanyan S.A. Rhinocerebral Form of Invasive Mycosis in COVID-19 Patients: Clinical Course, Diagnosis, Treatment Experience. Prospective Uncontrolled Cross-Sectional Trial. *Kuban Scientific Medical Bulletin*. 2022; 29(5): 63–79. <https://doi.org/10.25207/1608-6228-2022-29-5-63-79>

Received 13.07.2022

Adopted after revision 17.08.2022

Published 28.10.2022

## ВВЕДЕНИЕ

В 2019 году человечество столкнулось с новым вызовом микромира в виде вспышки коронавирусной инфекции, которая быстро обрела характер пандемии, получив название COVID-19. За 2,5 года заболевание перенесли более полумиллиарда человек по всему миру, зарегистрировано более 6,3 млн летальных исходов, что делает пандемию COVID-19 одной из самых масштабных и тяжелых пандемий последнего столетия. За историю развития пандемии поменялось множество вариантов и подвидов штаммов SARS-CoV-2, что определялось высокой способностью возбудителя к мутации. Каждая новая волна пандемии имела свои особенности, связанные со свойствами мутировавшего вируса.

Множество ученых всего мира занимаются проблемой диагностики и лечения этого заболевания. Одной из значимых проблем медицины стали осложнения новой коронавирусной ин-

фекции как в остром периоде, так и в периоде реконвалесценции с развитием постковидного синдрома. Наиболее частыми следствиями заболевания является специфическое тромбообразование, приводящее к артериальной ишемии и венозному стазу органов и тканей (аваскулярный/асептический некроз). Отдельной проблемой в лечении новой коронавирусной инфекции стали развивающиеся грибковые осложнения. Тяжелая дыхательная недостаточность, характерная для COVID-19, потребовала необходимости пребывания большой доли больных в условиях отделений интенсивной терапии с широким использованием искусственной вентиляции легких и иммуносупрессивной терапии. Формирующийся у больных COVID-19 иммунодефицит создает условия для присоединения суперинфекций [1, 2]. Помимо бактериальных агентов, существенное место среди вторичных осложнений COVID-19 занимает грибковая фло-

ра. Доля грибов в микробном пейзаже мокроты у больных ковидных госпиталей выросла до 27% [3, 4]. Суммарная доля смертности от грибковых осложнений в остром периоде составила 0,17 (95% доверительный интервал (ДИ) = 0,10–0,24,  $n = 1944$ ,  $P = 95,6\%$ ) [5].

Первая волна пандемии COVID-19 продемонстрировала рост числа больных с грибковым сепсисом, обусловленным преимущественно различными видами грибов рода *Candida* [6–9]. В 2020 году появились первые описания развития у пациентов с COVID-19 инвазивного легочного аспергиллеза с летальностью до 56% [6, 7]. Вторая волна пандемии, обусловленная дельта-штаммом SARS-CoV-2, в 2021 году привела к резкому возрастанию числа больных с инвазивными микозами, такими как аспергиллез, мукормикоз и криптококкоз [8, 9]. Одной из наиболее пострадавших стран во время второй волны пандемии COVID-19 стала Индия, где отмечен тревожный рост числа больных мукормикозом с поражением придаточных пазух носа, орбит, костей лицевого скелета, верхних дыхательных путей, легких, а также тяжелых случаев генерализованных поражений, вызванных плесневыми грибами [10–12].

Мукормикоз (зигомикоз), также известный как черный грибок или черная плесень, — редкая вторичная грибковая инфекция, вызываемая разнообразными видами низших грибов семейства Мукоровые (*Mucorales*), включая роды *Mucor*, *Rhizopus*, *Rhizomucor*. Эти грибы распространены повсеместно, являются сапробионтами, их обнаруживают в почве, пыли, воздухе, на гниющих растениях и фруктах, заплесневелом хлебе. Заражение происходит при вдыхании спор и нитчатых форм гриба или в результате внедрения через поврежденную кожу или слизистые оболочки. Развитие мукормикоза у пациентов с COVID-19 стало эндемичным для Индии, Ирана и Египта [13]. Имеются лишь отдельные описания этой патологии в других странах мира, в том числе в Российской Федерации [14].

Выделяют несколько форм мукормикоза: риноцеребральную, легочную, кожную, гастроинтестинальную, диссеминированную. У пациентов с новой коронавирусной инфекцией мукормикоз чаще проявляется в виде риноцеребральной формы, с поражением околоносовых пазух в 72,5% случаев, развитием некроза верхней челюсти в 13,7%, глазных поражений — в 24,5%, центральной нервной системы — в 18,6% [15]. Мукормикоз желудочно-кишечного тракта является редкой тяжелой формой с высокой летальностью [16].

Ранняя диагностика мукормикоза представляет значительные трудности ввиду отсутствия

настороженности врачей в силу редкости данной патологии. Часто недооцениваются симптомы начального периода заболевания, среди которых наиболее часто встречается птоз (72,7%), отек век (60,6%), экзофтальм (60,6%), офтальмоплегия (57,3%), потеря зрения (53,7%), отек лица (34,7%) и заложенность носа (11,8%). При поздней диагностике почти в половине случаев (42,8% случаев) происходит внутричерепное распространение процесса за счет диссеминации грибов из носовой полости перинеуральными и периваскулярными путями [17, 18].

Среди факторов риска развития ангиоинвазивного мукормикоза челюстно-лицевой области в настоящее время выделяют клиническую триаду в виде тяжелого острого респираторного синдрома коронавируса 2 (SARS-CoV-2), применения кортикостероидов и неконтролируемый сахарный диабет [19–21].

Наряду с мукормикозом среди грибковых поражений риноцеребральной области важную роль отводят аспергиллезу. Вызывающие аспергиллез грибы *Aspergillus* относятся к условно-патогенным организмам, широко распространенным в мире и имеющим сходную с мукоровыми грибами эпидемиологию. Выделяют следующие клинические формы аспергиллеза: аспергиллез кожи, желудочно-кишечного тракта, аспергиллезный эндофтальмит, обструктивный бронхиальный аспергиллез, хронический инвазивный легочный, риноцеребральный, диссеминированный [22, 23].

Важно отметить возможность аутоинфекции в результате биологической активации грибов, обитающих в дыхательных путях и на кожных покровах. При благоприятных условиях, а именно — развитии иммунодефицитных состояний, споры плесневых грибов прорастают, формируют септированный мицелий с обильным ростом запутанных нитей (гифов) и экссудатом фибрина. Грибы могут колонизировать естественные полости (синовиальные пазухи, слуховой проход), при этом патологический процесс носит локальный характер. Однако в ряде случаев происходит инвазивный рост грибов в глубь слизистой оболочки, в кровеносные сосуды с развитием геморрагического некроза и инфаркта [23, 24].

**Цель исследования** — совершенствование диагностики и лечения инвазивных микозов у больных, перенесших новую коронавирусную инфекцию COVID-19.

## МЕТОДЫ

### Дизайн исследования

Проведено проспективное неконтролируемое одномоментное исследование проявлений инва-

живных микозов у пациентов, перенесших новую коронавирусную инфекцию COVID-19, и анализ результатов лечения 143 больных риноцеребральной формой инвазивных микозов в условиях челюстно-лицевого отделения государственного бюджетного учреждения здравоохранения «Краевая клиническая больница скорой медицинской помощи» Министерства здравоохранения Краснодарского края (ГБУЗ «ККБСМП» МЗ КК). После проведения хирургического лечения пациенты находились на диспансерном наблюдении в течение 1, 3, 6 месяцев с проведением повторных исследований: компьютерной томографии (КТ) и магнитно-резонансной томографии (МРТ) как по показаниям, так и в режиме динамического скрининга для выявления скрытых остеомиелитных процессов — учитывая пострезекционную анатомию. Группа диспансерного наблюдения включала 91 пациента.

### Критерии соответствия

#### Критерии включения

Критериями включения в группу наблюдения были: наличие анамнестических данных о перенесенной в течение последних двух месяцев новой коронавирусной инфекции COVID-19 и симптоматика риносинусита и/или воспаления параорбитальной клетчатки.

#### Критерии невключения

Критерии невключения: отсутствие подтверждения диагноза COVID-19 в анамнезе.

### Условия проведения

Клиническое наблюдение пациентов проведено непосредственно авторами на базе челюстно-лицевого отделения (ОЧЛЛ) ГБУЗ «ККБСМП» МЗ КК. Гистологическое исследование послеоперационного материала и ПЦР проводилось в научно-исследовательском институте медицинской микологии им. П.Н. Кашкина ФГБОУ ВО «СЗГМУ им. И.И. Мечникова» Минздрава России и в патогистологической лаборатории ГБУЗ «ККБСМП» МЗ КК.

### Продолжительность исследования

Включение пациентов в исследование осуществлялось с августа 2021 года по май 2022 года. Продолжительность периода наблюдений составила 10 месяцев.

### Описание медицинского вмешательства

#### Хирургические аспекты выполненных вмешательств

Хирургическое лечение выполнялось под интубационным наркозом в объеме некротомии поврежденных тканей с элементами первичной пластики местными тканями при сохранности мягких и покровных тканей фациальных лоскутов, сли-

зистой альвеолярного отростка и твердого неба, однако при обширных некротических повреждениях проводились массивные фациальные, орофациальные, оро-орбито-фациальные резекции, фронто-сфено- и этмоидотомии с резекциями основания черепа, энуклеацией (рис. 1). Учитывая массивный пласт некротизированных тканей, особенность течения инфекционного процесса, оперативное вмешательство завершалось формированием больших пострезекционных дефектов, пострезекционных оростом.

#### Послеоперационный период

В послеоперационном периоде оростомы и раны велись открыто под антисептическими и эпителизирующими повязками с обязательной медикаментозной антифунгидной и симптоматической терапией в зависимости от клинической ситуации.

#### Диагностические методы исследования

С диагностической целью проводились: цитологическое исследование смывов из носоглотки и поверхностных очагов поражения, биоптатов поврежденных тканей на предмет обнаружения специфических гифов грибов; культуральные исследования мазков из носоглотки и отделяемого раны на посев в специализированных средах; ПЦР крови и биосубстратов для определения

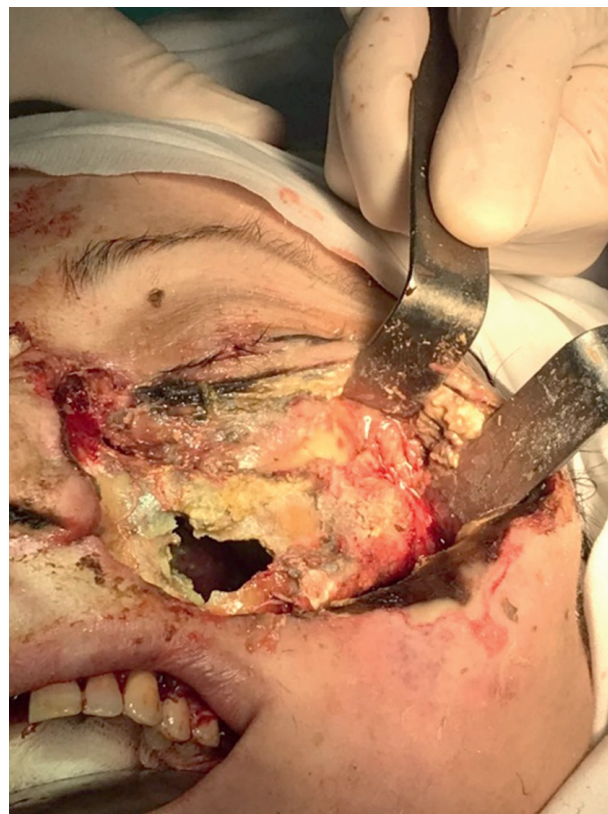

Рис. 1. Операционная рана с некрозом тканей средней зоны лица.

Fig. 1. Operative wound with midface tissue necrosis.

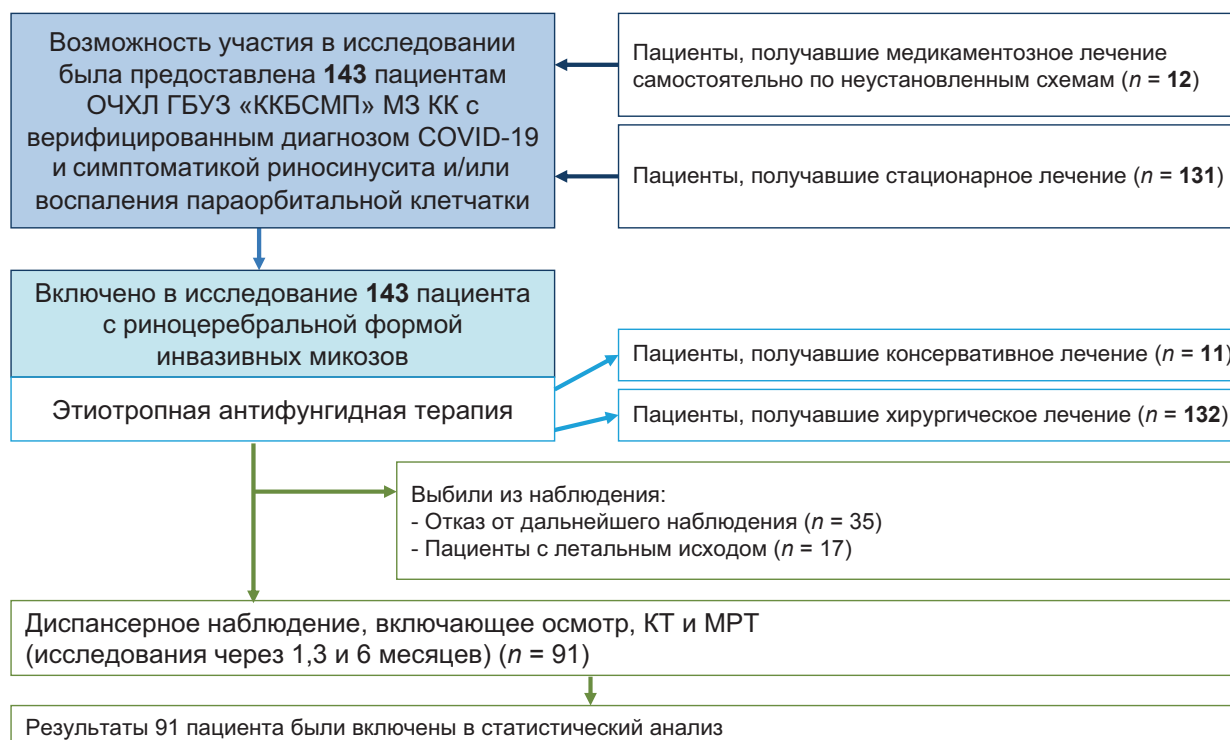

Рис. 2. Блок-схема дизайна исследования.  
Fig. 2. Schematic diagram of the research design.

ДНК грибкового патогена; патоморфологическое исследование операционных материалов. КТ- и МРТ-диагностика.

### Исходы исследования

#### Основной исход исследования

Основной конечной точкой исследования определена частота наступления положительных исходов лечения (улучшение, выздоровление) после проводимой терапии.

#### Дополнительный исход

Дополнительные исходы исследования не предусматривались.

#### Анализ в подгруппах

Разделение исследуемых на группы не проводилось.

#### Методы регистрации исходов

Положительный исход лечения регистрировали по данным клинично-лабораторного исследования, результатов КТ- и МРТ-диагностики.

#### Статистический анализ

##### Принципы расчета размера выборки

Размер выборки определялся фактическим наличием пациентов с соответствующей патологией в период исследования в центре наблюдения.

### Методы статистического анализа данных

Использовался метод описательной статистики — определялась частота встречаемости признаков в долях от общего числа наблюдений и выражалась в процентах. Использовались прикладные программы Statistika 12.5 (Stat Soft, США) и Excel 2010 (Windows 10) (Microsoft, США), в этих же программах выполнено графическое представление материала.

### РЕЗУЛЬТАТЫ

#### Участники исследования

С августа 2021 года по май 2022 года в ОЧЛХ ГБУЗ «ККБСМП» МЗ КК пролечено 143 пациента с верифицированным диагнозом грибкового поражения средней зоны лица, а также диссеминированные их формы. Блок-схема дизайна исследования представлена на рисунке 2.

#### Основные результаты исследования

Основными жалобами пациентов при поступлении в ОЧЛХ стали: асимметрия лица за счет преимущественно одностороннего отека мягких тканей половины лица — 120 (83,9%) пациентов, выпадение чувствительности на стороне поражения — все пациенты (100%), выделения из носа сукровичного или гнилостного характера — 120 (83,9%), офтальмопатические жалобы (потеря зрения, проптоз, экзофтальм) —

65 (45,45%), долго не заживающие раны мягких тканей лица с формированием участков некроза — 43 (30%), незаживающие раны слизистой полости рта в области альвеолярного отростка и области твердого и мягкого неба — 31 (21,67%), оголение костной ткани альвеолярного отростка и структур неба — 32 (22,37%), подвижность зубов верхней челюсти на стороне поражения — 23 (16%), нарушение мимики на стороне поражения — 15 (10,48%), лицевые боли на стороне поражения — 32 (22,37%) пациента.

Из анамнеза было установлено, что у всех пациентов перечисленные жалобы появлялись на этапах лечения коронавирусной инфекции в специализированных инфекционных госпиталях или в течение двухнедельного срока после завершения лечения. Основная доля пациентов получала стационарное специализированное лечение, что составило 91,6% (131 пациент) от общего числа обратившихся, 12 (8,39%) пациентов не получали стационарного лечения, а медикаментозное лечение проводилось самостоятельно по неустановленным схемам. Стационарное лечение проводилось согласно действующей версии Временных методических рекомендаций «Профилактика, диагностика и лечение новой коронавирусной инфекции (COVID-19)». Лечение тяжелых осложненных форм COVID-19 включало массивную многокомпонентную антибиотикотерапию, антикоагулянтную терапию, гормонотерапию глюкокортикостероидными препаратами, таргетные иммуносупрессивные препараты. Также было установлено, что из группы пациентов с верифицированным диагнозом на проведение вакцинации против COVID-19 указывали лишь у 5 (3,5%) пациентов. Во всех случаях коронавирусная инфекция имела среднетяжелое или тяжелое течение, осложнялась развитием пневмонии с повреждением легочной ткани более 30–50%.

Пациенты поступали в отделение челюстно-лицевой хирургии сразу после завершения стационарного лечения в инфекционных госпиталях при получении отрицательного результата исследования на коронавирус SARS-CoV-2 или же по истечении одно-двухнедельного срока после выписки из ковидного госпиталя.

При объективном клиническом обследовании пациентов отмечались: асимметрия лица за счет отека мягких тканей параорбитальной области, инфраорбитальной области, скуловой и щечной областей, одностороннее поражение — 120 (83,9%) пациентов и двустороннее распространение — 23 (16%) пациента; выпадение чувствительности покровных тканей

и слизистой твердого неба на стороне поражения — все пациенты (100%); нарушение функции мимической мускулатуры — 15 (10,48%) пациентов; офтальмопатические изменения — проптоз, экзофтальм, снижение и/или потеря зрения на стороне поражения — 65 (45,45%) пациентов; кровянистые или ихорозные/гнилостные выделения из носа на стороне повреждения — 120 (83,9%) пациентов; некротические раны мягких тканей лица и слизистой полости рта, покрытые корками, с оголением костной ткани, патологическая подвижность зубов на стороне поражения — 106 (74,12%) пациентов; остео-некротические изменения костей средней зоны лица — 37 (25,87%) пациентов (оголенная сухая аваскулярная костная ткань серо-черного цвета, структур носа и придаточных пазух носа как при макроскопическом осмотре, так и по результатам КТ-сканирования).

По результатам КТ-исследования определены участки остеопоротических изменений костной ткани у всех пациентов, секвестрообразование — у 42 (29,37%), массивные участки деструкции костной ткани лицевого скелета — у 5 (3,5%), пансинусит с превалирующим поражением ППН на причинной стороне — у всех (100%) пациентов. Участки некроза мягких тканей отображались как утолщение мягких тканей и их уплотнение, «стоп-контраст» в артериальной и венозной фазе по регионарным питающим сосудистым пучкам на стороне поражения.

Большинство обследованных больных имели сопутствующую патологию: заболевания сердечно-сосудистой системы различной степени тяжести и компенсации — 121 пациент (84,6%), нарушение углеводного обмена субкомпенсированной или декомпенсированной формы как в анамнезе, так и возникшее в ходе ковидного лечения (сахарный диабет 2-го типа, впервые выявленный сахарный диабет) — 109 пациентов (76,2%).

Среди обследованных пациентов мужчин было 17,4%, женщин — 82,6%. Значительное число было представлено пациентками старше 47 лет, что составило 108 человек (75,5%), мужчины старше 55 лет — 19 человек (13,2%).

Следует отметить, что при цитологических и культуральных исследованиях в дооперационном периоде из носоглотки и с поверхностных очагов поражения микромицеты не были получены. А цепочки гифов выявлялись лишь при патогистологическом исследовании операционных материалов, полученных при хирургическом вмешательстве.

### **Медикаментозная терапия**

Наиболее успешной показала себя терапия Амфотерицином В в рекомендованной дозе 3–5 мг/кг/сутки в зависимости от клинической ситуации, не менее 14 суток. Этот препарат и стал базовым для медикаментозной антифунгидной терапии как препарат первой линии лечения.

Однако применение Амфотерицина В имеет ряд особенностей. Как и многие антифунгидные препараты, Амфотерицин В обладает нефротоксичным и гепатотоксичным эффектом. Введение препарата проводится строго под контролем лабораторных показателей функции почек (мочевина, креатинин) и печени (АЛТ, АСТ, билирубин), показателей электролитного обмена (натрий, калий, хлор). Введение препарата зачастую сопряжено с выраженной гипертермической реакцией 38–39 °С, парадоксальной реакцией артериального давления в виде молниеносной артериальной гипертензии с переходом в артериальную гипотонию с развитием коллаптоидного состояния. Признаки наступления нефротоксического эффекта препарата наблюдались в виде ухудшения общего состояния, повышения уровня мочевины свыше 30 ммоль/л и креатинина свыше 250 мкмоль/л, усиления интоксикации уже на 4–6-е введение со стартовых доз в 1–3 мг/кг/сутки.

В связи с этим встал вопрос о том, как поступать с медикаментозной терапией ввиду индивидуальной непереносимости препарата, аллергической реакцией, нежелательными побочными эффектами и особенно выраженным нефротоксическим эффектом с переходом в состояние почечной недостаточности. Были найдены два пути решения вопроса.

Первый — применение липидассоциированных/липосомальных форм Амфотерицина В (Амбизом, Амфолип). Применение этих препаратов в рекомендуемых дозах 3–5 мг/кг/сутки в длительном режиме не менее 14 суток при динамическом контроле показателей шлаков в крови не приводило к каким-либо выраженным нефротоксическим эффектам, подъем уровня мочевины и креатинина был незначительный, показатели микроэлементов крови оставались в норме. Но и у этого препарата оказалось два социально-экономических недостатка: это стоимость на одно введение и на весь минимальный курс лечения и труднодоступность к приобретению по сравнению с обычным Амфотерицином В.

Второй — применение синтетического противогрибкового препарата группы триазолов — позаконазол (Ноксафил) в дозе 400 мг 2 раза в сутки внутрь в виде сиропа или в таблетиро-

ванной форме по 300 мг в сутки внутрь в соответствии с рекомендациями производителя, не менее 30 суток. При применении препарата не отмечалось появления выраженных нефротоксических реакций. Пациенты употребляли препарат внутрь в виде сиропа, не травмируя зону оперативного вмешательства и линию швов в полости рта, препарат в жидкой форме можно было вводить через зонд. При стабилизации пациента возможен перевод на таблетированную форму. Однако, как и липосомальные формы Амфотерицин В, позаконазол — дорогостоящий препарат, что делает его применение затруднительным.

Монотерапию Амфотерицином В успешно прошли 84 пациента, наблюдался выраженный нефротоксический эффект у 45 пациентов, в последующем с переводом на прием позаконазола. Индивидуальная непереносимость Амфотерицина В и аллергические реакции с отрицательной тест-пробой на Амфотерицин В наблюдались у 3 человек, они были переведены на монотерапию позаконазолом. Получали только позаконазол — 10 пациентов, Амфолип или Амбизом — 4 пациента.

Наряду с этиотропной терапией пациенты с грибковым поражением получали симптоматическую терапию.

### **Хирургическое лечение**

Основной принцип хирургического лечения — хирургическая санация пораженных участков в пределах визуально здоровых тканей. Проблема и сложность заключаются в том, что средняя зона лица включает анатомические области нескольких хирургических специальностей, не только челюстно-лицевой хирургии, но и лор-хирургии, офтальмохирургии, нейрохирургии, соответственно, требуется мультидисциплинарный подход к лечению (рис. 3).

Степень радикальности хирургического лечения на микроскопическом уровне определить интраоперационно невозможно, что приводит к появлению этапности оперативного лечения. Хирургия при данной патологии максимально агрессивна, и остановить руку хирурга может только нарушение главной витальной функции организма в момент операции. Вопрос реконструкции пострезекционных дефектов остается открытым, учитывая высокую летальность при данной патологии, а также невозможность ее одномоментного выполнения в инфицированной ране. Возможность микрохирургической реконструкции и применение металлоконструкций обсуждаема, при картине стойкой ремиссии и излечиваемости грибкового инфицирования.



По результатам патогистологического исследования операционных материалов выявлен и подтвержден: гнойный остеомиелит смешанной этиологии (бактериально-грибковой) и зигомикоз с признаками инвазии артериальных сосудов (рис. 4).

Из общей группы получали лишь консервативное лечение 11 пациентов. На диспансерном наблюдении находится 91 пациент, 35 пациентов не явились или отказались от динамического наблюдения. В срок динамического наблюдения 3–6 месяцев излечены и / или переведены в стойкую ремиссию 77 пациентов. Прошли первичный этап реабилитации и получили ортопедическое лечение 24 пациента.

За исследуемый период времени наибольшее количество пациентов с инвазивными микозами поступало на лечение в период ноября — декабря 2021 года. Число обращений достигало 5–7 человек в неделю. Максимум заболеваемости инвазивными микозами пришелся на месяц позже пика заболеваемости дельта-штаммом коронавирусной инфекции в регионе. С февраля 2022 года, в период превалирования штамма омикрон, отмечается стойкий спад обращения пациентов с данной патологией, до 1–2 человека в две недели, а порой и 2 пациентов в месяц.

#### Дополнительный исход исследования

У 14 пациентов из группы диспансерного наблюдения при отсутствии жалоб кроме деформации средней зоны лица в период 3–6 месяцев при КТ-исследовании отмечалась картина продолжающегося остеомиелита не только в зоне резекции (преимущественно левая скуловая кость и назоорбитальный комплекс на сторо-

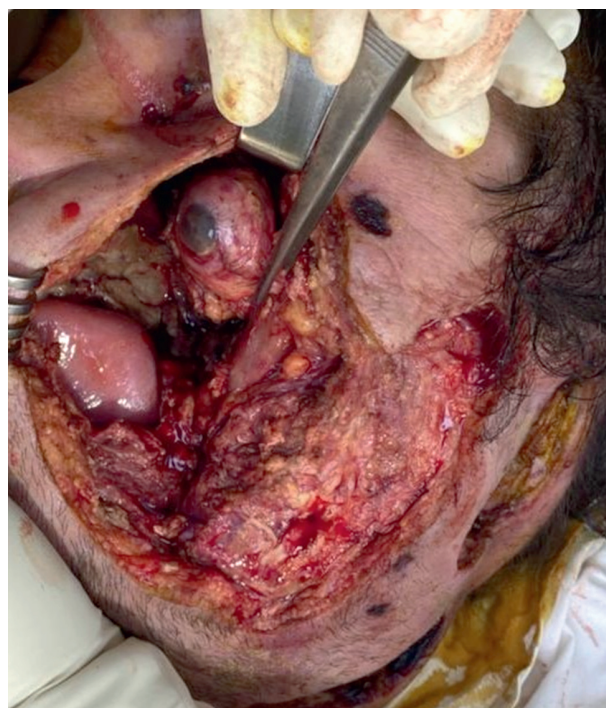

Рис. 3. Операционная рана на этапе хирургического вмешательства.

Fig. 3. Operative wound at the surgical stage.

не поражения), но и в смежных локализациях (структуры лобной кости — чешуя лобной кости, передняя и задняя стенки лобной пазухи, тело клиновидной кости).

#### Нежелательные явления

По результатам проведенного лечения 143 пациентов: 17 пациентов с летальным исходом (11,9%) — это пациенты с запущенным

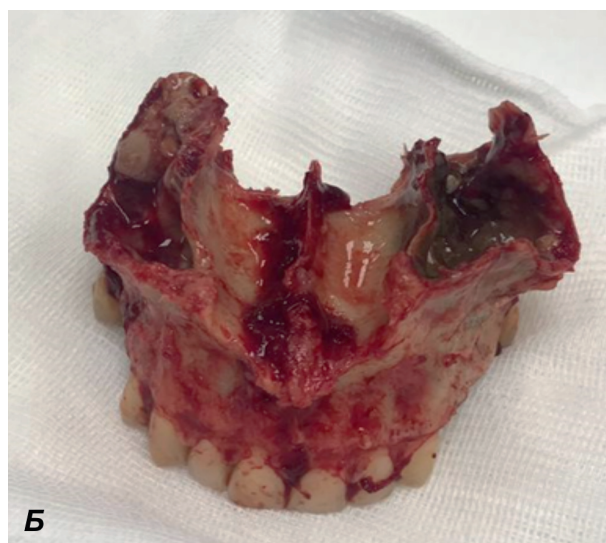
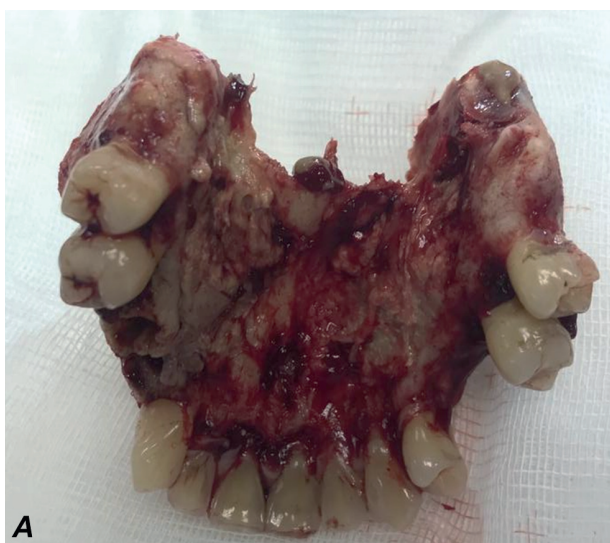


Рис. 4. А, Б — макропрепарат, отправленный на патогистологическое исследование.

Fig. 4. А, Б — gross specimen sent for pathohistological examination.

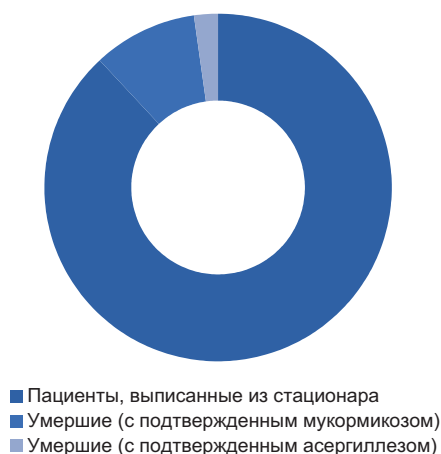


Рис. 5. Диаграмма исходов при риноцеребральной форме инвазивных микозов.

Fig. 5. Diagram of outcomes in the rhinocerebral form of invasive mycoses.

грибковым сепсисом, диссеминированной формой грибковой инфекции и повреждением головного мозга, легких, почек, массивными некротическими повреждениями краниофациальной области не совместимыми с жизнью.

Основной патоген, выделенный у пациентов с летальным исходом, составили грибы рода *Mucorales* — 14 пациентов, грибы рода *Aspergillus* — 3 пациента (рис. 5).

## ОБСУЖДЕНИЕ

### Резюме основного результата исследования

У пациентов, перенесших новую коронавирусную инфекцию COVID-19, должна существовать настороженность в отношении возможного развития и прогрессирования грибковых осложнений. Острый грибковый остеомиелит, зигомикоз, аспергиллез представляют собой потенциально опасную для жизни инвазивную грибковую инфекцию. Ранняя диагностика риноцеребральной формы инвазивных микозов является залогом успешного лечения и выживания пациентов.

### Обсуждение основного результата исследования

По данным литературных обзоров, мукормикоз обычно развивается через 10–14 дней после госпитализации в стационар по поводу COVID-19, в отдельных случаях после 21 дня [25]. В нашем наблюдении клинические проявления мукормикоза/зигомикоза появлялись как сразу после выписки из ковидного госпиталя, так и на стадии амбулаторного наблюдения в постковидном периоде, через 1–2 недели после выписки. Во всех случаях присутствовали факторы риска в виде

длительного приема глюкокортикостероидов, сахарного диабета и кетоацидоза. Наличие сахарного диабета у больных с мукормикозом подтверждается в большинстве наблюдений с частотой от 73,65% [28, 31–33] и выше [10, 17]. Значительной связи между развитием риноцеребрального мукормикоза и тяжестью COVID-19 не наблюдается (ОШ 0,930, 95% ДИ 0,212–4,087,  $P = 0,923$ ) [17]. В нашем исследовании мы регистрировали инвазивные грибковые осложнения у пациентов, перенесших COVID-19 как в среднетяжелой, так и в тяжелой форме.

В диагностике грибковых осложнений рекомендуется использовать комплекс методов: прямая микроскопия, гистологические методы, посев на культуральные среды, определение (1,3)- $\beta$ -D-глюкана, галактоманнан и анализы на основе ПЦР [8, 26–28]. Выполнение всего диагностического комплекса достаточно трудоемко и длительно, что может привести к нежелательной отсрочке начала специфической терапии. По нашим наблюдениям, при подозрении на грибковый остеомиелит целесообразно раннее назначение специфической противогрибковой терапии, не дожидаясь культурального и гистологического подтверждения диагноза.

Быстрыми и экономически эффективными методами диагностики респираторных грибковых патогенов являются методы молекулярной диагностики на основе секвенирования, позволяющие оценивать резистентность к противогрибковым препаратам [27].

Важными методами ранней диагностики риноцеребральных форм мукормикоза/зигомикоза и аспергиллеза служат методы визуализации с помощью магнитно-резонансной томографии (МРТ) с контрастным усилением [18, 21]. Картирование степени орбитального и внутричерепного поражения имеет как прогностическое, так и лечебное значение, поскольку вовлечение этих участков указывает на худший прогноз. Классическая «черная носовая раковина» на изображениях с контрастным усилением представляет собой локализованный инвазивный грибковый риносинусит. Яркой рентгенологической особенностью диссеминированного риноокуло-церебрального поражения является неконтрастирующая омертвевшая и некротизированная мягкая ткань глазниц и основания черепа. Синоназальные и внесиноназальные неконтрастирующие поражения отражают коагуляционный некроз, индуцированный грибковыми элементами. Ангиоинвазивное прорастание грибковых гиф приводит к некротизирующему васкулиту, тромбозу и, как следствие, обширному инфаркту ткани. Возможны экстрасиноназальные инфаркты

без явного поражения костей, обусловленные склонностью грибковых элементов к диссеминации из носовой полости перинеуральным и периваскулярным путями. Грибковый васкулит может привести к окклюзии внутренней сонной артерии и инфаркту мозга.

Стратегии лечения инвазивных грибковых поражений в первую очередь включают хирургическую обработку с полной санацией некротических тканей и противогрибковую терапию с использованием амфотерицина В и некоторых азолов [17, 18]. Остаточные неконтрастирующие поражения при КТ- и МРТ-исследовании после хирургической обработки могут свидетельствовать в пользу неблагоприятного прогноза.

Отсутствие патогномичных клинических признаков инвазивных микозов, а также появление видов грибов с пониженной чувствительностью к препаратам первой линии, трудно контролируемый профиль безопасности некоторых противогрибковых препаратов требуют дополнительного внимания к пациентам с риском развития грибковых осложнений в постковидном периоде. В условиях продолжающейся пандемии COVID-19 важно разработать риск-ориентированный подход для пациентов с угрозой развития грибковых осложнений в постковидном периоде на основе анализа эпидемиологического бремени мукормикоза/зигомикоза, распространенности сахарного диабета, тяжести заболевания COVID-19 и использования иммуномодулирующих препаратов, включая комбинированное применение кортикостероидов и иммунодепрессантов у пациентов с онкологическими заболеваниями и пациентов, перенесших трансплантацию органов.

#### **Ограничения исследования**

Данное исследование отображает анализ клинических случаев, представленных небольшой выборкой исследования, что не позволяет уверенно экстраполировать полученные результаты на генеральную совокупность.

#### **ЗАКЛЮЧЕНИЕ**

Таким образом, требуется дальнейшее изучение и разработка протоколов лечения и профилактики грибковых осложнений зигомикоз/муко-ромикоз/аспергиллез у пациентов, перенесших новую коронавирусную инфекцию COVID-19. В спектр фоновых заболеваний риска мукорми-

коза/зигомикоза, помимо декомпенсированного сахарного диабета и онкогематологической патологии, необходимо включить еще одну категорию — больных, перенесших новую коронавирусную инфекцию COVID-19 в среднетяжелой и тяжелой форме. В связи с неспецифичностью клинических симптомов и трудностями ранней диагностики инвазивных форм мукормикоза/зигомикоза, в частности риноцеребральной формы, необходима настороженность врачей общего профиля и узких специалистов в отношении возможности развития инвазивных агрессивных форм микозов у иммунокомпрометированных больных, перенесших в анамнезе новую коронавирусную инфекцию COVID-19. При проведении дифференциальной диагностики и подозрении на грибковый остеомиелит целесообразно проведение ранней специфической противогрибковой терапии, не дожидаясь культурального и гистологического подтверждения диагноза.

#### **СООТВЕТСТВИЕ ПРИНЦИПАМ ЭТИКИ**

Проведенное исследование соответствует стандартам Хельсинкской декларации, одобрено Независимым этическим комитетом федерального государственного бюджетного образовательного учреждения высшего образования «Кубанский государственный медицинский университет» Министерства здравоохранения Российской Федерации (ул. им. Митрофана Седина, д. 4, г. Краснодар, Россия), протокол № 105 от 19.11.2021 г. Перед началом исследования все пациенты подтвердили свое участие письменным информированным добровольным согласием.

#### **COMPLIANCE WITH ETHICAL STANDARDS**

The study complies with the standards of the Helsinki Declaration, approved by the Independent Committee for Ethics of Kuban State Medical University (4 Mitrofana Sedina str., Krasnodar, Russia), Minutes No. 105 of November 19, 2021. All patients provided free written informed consents prior to the study.

#### **ИСТОЧНИКИ ФИНАНСИРОВАНИЯ**

Авторы заявляют об отсутствии спонсорской помощи при проведении исследования.

#### **FINANCING SOURCE**

The authors declare that no funding was received for this study.

## СПИСОК ЛИТЕРАТУРЫ

- Lansbury L, Lim B, Baskaran V, Lim WS. Co-infections in people with COVID-19: a systematic review and meta-analysis. *J. Infect.* 2020; 81(2): 266–275. DOI: 10.1016/j.jinf.2020.05.046
- Langford B.J., So M., Raybardhan S., Leung V., Westwood D., MacFadden D.R., Soucy J.R., Daneman N. Bacterial co-infection and secondary infection in patients with COVID-19: a living rapid review and meta-analysis. *Clin. Microbiol. Infect.* 2020; 26(12): 1622–1629. DOI: 10.1016/j.cmi.2020.07.016
- Chen X., Liao B., Cheng L., Peng X., Xu X., Li Y., Hu T., Li J., Zhou X., Ren B. The microbial coinfection in COVID-19. *Appl. Microbiol. Biotechnol.* 2020; 104(18): 7777–7785. DOI: 10.1007/s00253-020-10814-6
- Авдеева М.Г., Кулбужева М.И., Зотов С.В., Журавлева Е.В., Яцукова А.В. Микробный пейзаж у госпитальных больных с новой коронавирусной инфекцией COVID-19, сравнительная антибиотикорезистентность с «доковидным» периодом: проспективное исследование. *Кубанский научный медицинский вестник.* 2021; 28(5):14–28. DOI: 10.25207/1608-6228-2021-28-5-14-28
- Peng J., Wang Q., Mei H., Zheng H., Liang G., She X., Liu W. Fungal co-infection in COVID-19 patients: evidence from a systematic review and meta-analysis. *Aging (Albany NY).* 2021; 13(6): 7745–7757. DOI: 10.18632/aging.202742
- Mohamed A., Rogers T.R., Talento A.F. COVID-19 Associated Invasive Pulmonary Aspergillosis: Diagnostic and Therapeutic Challenges. *J. Fungi (Basel).* 2020; 6(3): 115. DOI: 10.3390/jof6030115
- Machado M., Valerio M., Álvarez-Uría A., Olmedo M., Veintimilla C., Padilla B., De la Villa S., Guinea J., Escribano P., Ruiz-Serrano M.J., Reigadas E., Alonso R., Guerrero J.E., Hortal J., Bouza E., Muñoz P.; COVID-19 Study Group. Invasive pulmonary aspergillosis in the COVID-19 era: An expected new entity. *Mycoses.* 2021; 64(2): 132–143. DOI: 10.1111/myc.13213
- Song G., Liang G., Liu W. Fungal Co-infections Associated with Global COVID-19 Pandemic: A Clinical and Diagnostic Perspective from China. *Mycopathologia.* 2020; 185(4): 599–606. DOI: 10.1007/s11046-020-00462-9
- Heaney A.K., Head J.R., Broen K., Click K., Taylor J., Balmes J.R., Zelner J., Remais J.V. Coccidioidomycosis and COVID-19 Co-Infection, United States, 2020. *Emerg. Infect. Dis.* 2021; 27(5): 1266–1273. DOI: 10.3201/eid2705.204661
- Muthu V., Rudramurthy S.M., Chakrabarti A., Agarwal R. Epidemiology and Pathophysiology of COVID-19-Associated Mucormycosis: India Versus the Rest of the World. *Mycopathologia.* 2021; 186(6): 739–754. DOI: 10.1007/s11046-021-00584-8
- Tabassum T., Araf Y., Moin A.T., Rahaman T.I., Hosen M.J. COVID-19-associated-mucormycosis: possible role of free iron uptake and immunosuppression. *Mol. Biol. Rep.* 2022; 49(1): 747–754. DOI: 10.1007/s11033-021-06862-4
- Sundaram N., Bhende T., Yashwant R., Jadhav S., Jain A. Mucormycosis in COVID-19 patients. *Indian J. Ophthalmol.* 2021; 69(12): 3728–3733. DOI: 10.4103/ijo.IJO\_1316\_21
- Chao C.M., Lai C.C., Yu W.L. COVID-19 associated mucormycosis — An emerging threat. *J. Microbiol. Immunol. Infect.* 2022; 55(2): 183–190. DOI: 10.1016/j.jmii.2021.12.007
- Хостелиди С.Н., Зайцев В.А., Вартанян С.А., Никитин Н.А., Евтух Г.Н., Гилялов М.Н., Портнов Г.В., Зубарева А.А., Баранова И.Б., Богомолова Т.С., Авдеев Ю.Л., Шадривова О.В., Десятник Е.А., Криволапов Ю.А., Борзова Ю.В., Васильева Н.В., Клишко Н.Н. Инвазивный мукормикоз у больных COVID-19 в России. Проблемы медицинской микологии. 2022; 24(2): 145–146
- Singh K., Kumar S., Shastri S., Sudershan A., Mansotra V. Black fungus immunosuppressive epidemic with Covid-19 associated mucormycosis (zygomycosis): a clinical and diagnostic perspective from India. *Immunogenetics.* 2022; 74(2): 197–206. DOI: 10.1007/s00251-021-01226-5
- Didehdar M., Chegini Z., Moradabadi A., Anoushirvani A.A., Tabaeian S.P., Yousefimehrouz M., Shariati A. Gastrointestinal mucormycosis: A periodic systematic review of case reports from 2015 to 2021. *Microb. Pathog.* 2022; 163: 105388. DOI: 10.1016/j.micpath.2022.105388
- Bhattacharyya A., Sarma P., Kaur H., Kumar S., Bhattacharyya J., Prajapat M., Prakash A., Sharma S., Reddy D.H., Thota P., Bansal S., Gautam B.S., Medhi B. COVID-19-associated rhino-orbital-cerebral mucormycosis: A systematic review, meta-analysis, and meta-regression analysis. *Indian J. Pharmacol.* 2021; 53(6): 499–510. DOI: 10.4103/ijp.ijp\_839\_21
- Sanghvi D., Kale H. Imaging of COVID-19-associated craniofacial mucormycosis: a black and white review of the “black fungus”. *Clin. Radiol.* 2021; 76(11): 812–819. DOI: 10.1016/j.crad.2021.07.004
- Al-Tawfiq J.A., Alhumaid S., Alshukairi A.N., Temsah M.H., Barry M., Al Mutair A., Rabaan A.A., Al-Omari A., Tirupathi R., Al Qahtani M., Al Bahrani S., Dhama K. COVID-19 and mucormycosis superinfection: the perfect storm. *Infection.* 2021; 49(5): 833–853. DOI: 10.1007/s15010-021-01670-1
- Mahalaxmi I., Jayaramayya K., Venkatesan D., Subramaniam M.D., Renu K., Vijayakumar P., Narayanasamy A., Gopalakrishnan A.V., Kumar N.S., Sivaprakash P., Sambasiva Rao K.R.S., Vellingiri B. Mucormycosis: An opportunistic pathogen during COVID-19. *Environ. Res.* 2021; 201: 111643. DOI: 10.1016/j.envres.2021.111643
- Manchanda S., Semalti K., Bhalla A.S., Thakar A., Sikka K., Verma H. Revisiting rhino-orbital-cerebral acute invasive fungal sinusitis in the era of COVID-19: pictorial review. *Emerg. Radiol.* 2021; 28(6): 1063–1072. DOI: 10.1007/s10140-021-01980-9

22. Ullmann A.J., Aguado J.M., Arikan-Akdagli S., Denning D.W., Groll A.H., Lagrou K., Lass-Flörl C., Lewis R.E., Munoz P., Verweij P.E., Warris A., Ader F., Akova M., Arendrup M.C., Barnes R.A., Beigelman-Aubry C., Blot S., Bouza E., Brüggemann R.J.M., Buchheidt D., Cadanel J., Castagnola E., Chakrabarti A., Cuenca-Estrella M., Dimopoulos G., Fortun J., Gangneux J.P., Garbino J., Heinz W.J., Herbrecht R., Hessel C.P., Kibbler C.C., Klimko N., Kullberg B.J., Lange C., Lehrnbecher T., Löffler J., Lortholary O., Maertens J., Marchetti O., Meis J.F., Pagano L., Ribaud P., Richardson M., Roilides E., Ruhnke M., Sanguinetti M., Sheppard D.C., Sinkó J., Skiada A., Vehreschild M.J.G.T., Viscoli C., Cornely O.A. Diagnosis and management of Aspergillus diseases: executive summary of the 2017 ESCMID-ECMM-ERS guideline. *Clin. Microbiol. Infect.* 2018; 24 Suppl 1: e1–e38. DOI: 10.1016/j.cmi.2018.01.002
23. Авдеева М.Г., Мозгалёва Н.В., Пархоменко Ю.Г. Злокачественное течение инвазивного легочного аспергиллеза при новой коронавирусной инфекции COVID-19. Эпидемиология и инфекционные болезни. 2021; 26(2): 84–91. DOI: 10.17816/EID105289
24. Ledoux M.P., Guffroy B., Nivoix Y., Simand C., Herbrecht R. Invasive Pulmonary Aspergillosis. *Semin. Respir. Crit. Care Med.* 2020; 41(1): 80–98. DOI: 10.1055/s-0039-3401990
25. Garg D., Muthu V., Sehgal I.S., Ramachandran R., Kaur H., Bhalla A., Puri G.D., Chakrabarti A., Agarwal R. Coronavirus Disease (Covid-19) Associated Mucormycosis (CAM): Case Report and Systematic Review of Literature. *Mycopathologia.* 2021; 186(2): 289–298. DOI: 10.1007/s11046-021-00528-2
26. Wiederhold N.P. Emerging Fungal Infections: New Species, New Names, and Antifungal Resistance. *Clin. Chem.* 2021; 68(1): 83–90. DOI: 10.1093/clinchem/hvab217
27. Brackin A.P., Hemmings S.J., Fisher M.C., Rhodes J. Fungal Genomics in Respiratory Medicine: What, How and When? *Mycopathologia.* 2021; 186(5): 589–608. DOI: 10.1007/s11046-021-00573-x
28. Тараскина А.Е., Пчелин И.М., Игнатъева С.М., Спиридонова В.А., Учеваткина А.Е., Филиппова Л.В., Фролова Е.В., Васильева Н.В. Молекулярно-генетические методы определения и видовой идентификации грибов порядка *Mucorales* в соответствии с глобальными рекомендациями по диагностике и терапии мукомикоза (обзор литературы). *Проблемы медицинской микологии.* 2020; 22(1): 3–14. DOI: 10.24412/1999-6780-2020-1-3-14
29. Lai C.C., Yu W.L. COVID-19 associated with pulmonary aspergillosis: A literature review. *J. Microbiol. Immunol. Infect.* 2021; 54(1): 46–53. DOI: 10.1016/j.jmii.2020.09.004
30. Al-Hatmi A.M.S., Mohsin J., Al-Huraizi A., Khamis F. COVID-19 associated invasive candidiasis. *J. Infect.* 2021; 82(2): e45–e46. DOI: 10.1016/j.jinf.2020.08.005
31. Posteraro B., Torelli R., Vella A., Leone P.M., De Angelis G., De Carolis E., Ventura G., Sanguinetti M., Fantoni M. Pan-Echinocandin-Resistant *Candida glabrata* Bloodstream Infection Complicating COVID-19: A Fatal Case Report. *J. Fungi (Basel).* 2020; 6(3): 163. DOI: 10.3390/jof6030163
32. Chowdhary A., Tarai B., Singh A., Sharma A. Multidrug-Resistant *Candida auris* Infections in Critically Ill Coronavirus Disease Patients, India, April–July 2020. *Emerg. Infect. Dis.* 2020; 26(11): 2694–2696. DOI: 10.3201/eid2611.203504.
33. Hussain S., Baxi H., Riad A., Klugarová J., Pokorná A., Slezáková S., Ličenik R., Najmi A.K., Klugar M. COVID-19-Associated Mucormycosis (CAM): An Updated Evidence Mapping. *Int. J. Environ. Res. Public Health.* 2021; 18(19): 10340. DOI: 10.3390/ijerph181910340

## REFERENCES

1. Lansbury L, Lim B, Baskaran V, Lim WS. Co-infections in people with COVID-19: a systematic review and meta-analysis. *J. Infect.* 2020; 81(2): 266–275. DOI: 10.1016/j.jinf.2020.05.046
2. Langford B.J., So M., Raybardhan S., Leung V., Westwood D., MacFadden D.R., Soucy J.R., Daneman N. Bacterial co-infection and secondary infection in patients with COVID-19: a living rapid review and meta-analysis. *Clin. Microbiol. Infect.* 2020; 26(12): 1622–1629. DOI: 10.1016/j.cmi.2020.07.016
3. Chen X., Liao B., Cheng L., Peng X., Xu X., Li Y., Hu T., Li J., Zhou X., Ren B. The microbial coinfection in COVID-19. *Appl. Microbiol. Biotechnol.* 2020; 104(18): 7777–7785. DOI: 10.1007/s00253-020-10814-6
4. Avdeeva M.G., Kulbuzheva M.I., Zotov S.V., Zhuravleva Ye.V., Yatsukova A.V. Microbial landscape in hospital patients with new coronavirus disease (COVID-19), antibiotic resistance comparison vs. Pre-covid stage: a prospective study. *Kuban Scientific Medical Bulletin.* 2021; 28(5):14–28 (In Russ., English abstract). DOI: 10.25207/1608-6228-2021-28-5-14-28
5. Peng J., Wang Q., Mei H., Zheng H., Liang G., She X., Liu W. Fungal co-infection in COVID-19 patients: evidence from a systematic review and meta-analysis. *Aging (Albany NY).* 2021; 13(6): 7745–7757. DOI: 10.18632/aging.202742
6. Mohamed A., Rogers T.R., Talento A.F. COVID-19 Associated Invasive Pulmonary Aspergillosis: Diagnostic and Therapeutic Challenges. *J. Fungi (Basel).* 2020; 6(3): 115. DOI: 10.3390/jof6030115
7. Machado M., Valerio M., Álvarez-Uría A., Olmedo M., Veintimilla C., Padilla B., De la Villa S., Guinea J., Escribano P., Ruiz-Serrano M.J., Reigadas E., Alonso R., Guerrero J.E., Hortal J., Bouza E., Muñoz P.; COVID-19 Study Group. Invasive pulmonary aspergillosis in the COVID-19 era: An expected new entity. *Mycoses.* 2021; 64(2): 132–143. DOI: 10.1111/myc.13213

8. Song G., Liang G., Liu W. Fungal Co-infections Associated with Global COVID-19 Pandemic: A Clinical and Diagnostic Perspective from China. *Mycopathologia*. 2020; 185(4): 599–606. DOI: 10.1007/s11046-020-00462-9
9. Heaney A.K., Head J.R., Broen K., Click K., Taylor J., Balmes J.R., Zelner J., Remais J.V. Coccidioidomycosis and COVID-19 Co-Infection, United States, 2020. *Emerg. Infect. Dis.* 2021; 27(5): 1266–1273. DOI: 10.3201/eid2705.204661
10. Muthu V., Rudramurthy S.M., Chakrabarti A., Agarwal R. Epidemiology and Pathophysiology of COVID-19-Associated Mucormycosis: India Versus the Rest of the World. *Mycopathologia*. 2021; 186(6): 739–754. DOI: 10.1007/s11046-021-00584-8
11. Tabassum T., Araf Y., Moin A.T., Rahaman T.I., Hosen M.J. COVID-19-associated-mucormycosis: possible role of free iron uptake and immunosuppression. *Mol. Biol. Rep.* 2022; 49(1): 747–754. DOI: 10.1007/s11033-021-06862-4
12. Sundaram N., Bhende T., Yashwant R., Jadhav S., Jain A. Mucormycosis in COVID-19 patients. *Indian J. Ophthalmol.* 2021; 69(12): 3728–3733. DOI: 10.4103/ijo.IJO\_1316\_21
13. Chao C.M., Lai C.C., Yu W.L. COVID-19 associated mucormycosis — An emerging threat. *J. Microbiol. Immunol. Infect.* 2022; 55(2): 183–190. DOI: 10.1016/j.jmii.2021.12.007
14. Khostelidi S.N., Zaytsev V.A., Vartanyan S.A., Nicitin N.A., Evtukh G.N., Gilalov M.N., Portnov G.V., Zubareva A.A., Baranova I.B., Bogomolova T.S., Avdeenko Y.L., Krivolapov Y.A., Shadrivova O.V., Desyatik E.A., Borzova J.V., Vasilyeva N.V., Klimko N.N. Invasive mucormycosis in patients with COVID-19 in Russia. *Problemy Meditsinskoj Mikologii*. 2022; 24(2): 145–146 (In Russ., English abstract).
15. Singh K., Kumar S., Shastri S., Sudershan A., Mansotra V. Black fungus immunosuppressive epidemic with Covid-19 associated mucormycosis (zygomycosis): a clinical and diagnostic perspective from India. *Immunogenetics*. 2022; 74(2): 197–206. DOI: 10.1007/s00251-021-01226-5
16. Didehdar M., Chegini Z., Moradabadi A., Anoushirvani A.A., Tabaeian S.P., Yousefimashouf M., Shariati A. Gastrointestinal mucormycosis: A periodic systematic review of case reports from 2015 to 2021. *Microb. Pathog.* 2022; 163: 105388. DOI: 10.1016/j.micpath.2022.105388
17. Bhattacharyya A., Sarma P., Kaur H., Kumar S., Bhattacharyya J., Prajapat M., Prakash A., Sharma S., Reddy D.H., Thota P., Bansal S., Gautam B.S., Medhi B. COVID-19-associated rhino-orbital-cerebral mucormycosis: A systematic review, meta-analysis, and meta-regression analysis. *Indian J. Pharmacol.* 2021; 53(6): 499–510. DOI: 10.4103/ijp.ijp\_839\_21
18. Sanghvi D., Kale H. Imaging of COVID-19-associated craniofacial mucormycosis: a black and white review of the “black fungus”. *Clin. Radiol.* 2021; 76(11): 812–819. DOI: 10.1016/j.crad.2021.07.004
19. Al-Tawfiq J.A., Alhumaid S., Alshukairi A.N., Temsah M.H., Barry M., Al Mutair A., Rabaan A.A., Al-Omari A., Tirupathi R., Al Qahtani M., Al Bahrani S., Dhama K. COVID-19 and mucormycosis superinfection: the perfect storm. *Infection*. 2021; 49(5): 833–853. DOI: 10.1007/s15010-021-01670-1
20. Mahalaxmi I., Jayaramayya K., Venkatesan D., Subramaniam M.D., Renu K., Vijayakumar P., Narayanasamy A., Gopalakrishnan A.V., Kumar N.S., Sivaprakash P., Sambasiva Rao K.R.S., Vellingiri B. Mucormycosis: An opportunistic pathogen during COVID-19. *Environ. Res.* 2021; 201: 111643. DOI: 10.1016/j.envres.2021.111643
21. Manchanda S., Semalti K., Bhalla A.S., Thakar A., Sikka K., Verma H. Revisiting rhino-orbital-cerebral acute invasive fungal sinusitis in the era of COVID-19: pictorial review. *Emerg. Radiol.* 2021; 28(6): 1063–1072. DOI: 10.1007/s10140-021-01980-9
22. Ullmann A.J., Aguado J.M., Arian-Akdagli S., Denning D.W., Groll A.H., Lagrou K., Lass-Flörl C., Lewis R.E., Munoz P., Verweij P.E., Warris A., Ader F., Akova M., Arendrup M.C., Barnes R.A., Beigelman-Aubry C., Blot S., Bouza E., Brüggemann R.J.M., Buchheidt D., Cadranel J., Castagnola E., Chakrabarti A., Cuenca-Estrella M., Dimopoulos G., Fortun J., Gangneux J.P., Garbino J., Heinz W.J., Herbrecht R., Heussel C.P., Kibbler C.C., Klimko N., Kullberg B.J., Lange C., Lehrnbecher T., Löffler J., Lortholary O., Maertens J., Marchetti O., Meis J.F., Pagano L., Ribaud P., Richardson M., Roilides E., Ruhnke M., Sanguinetti M., Shepard D.C., Sinkó J., Skiada A., Vehreschild M.J.G.T., Viscoli C., Cornely O.A. Diagnosis and management of Aspergillus diseases: executive summary of the 2017 ESCMID-ECMM-ERS guideline. *Clin. Microbiol. Infect.* 2018; 24 Suppl 1: e1–e38. DOI: 10.1016/j.cmi.2018.01.002
23. Avdeeva M.G., Mozgaleva N.V., Parkhomenko Y.G. Malignant course of invasive pulmonary aspergillosis in the new coronavirus infection COVID-19. *Epidemiology and Infectious Diseases*. 2021; 26(2): 84–91 (In Russ., English abstract). DOI: 10.17816/EID105289
24. Ledoux M.P., Guffroy B., Nivoix Y., Simand C., Herbrecht R. Invasive Pulmonary Aspergillosis. *Semin. Respir. Crit. Care Med.* 2020; 41(1): 80–98. DOI: 10.1055/s-0039-3401990
25. Garg D., Muthu V., Sehgal I.S., Ramachandran R., Kaur H., Bhalla A., Puri G.D., Chakrabarti A., Agarwal R. Coronavirus Disease (Covid-19) Associated Mucormycosis (CAM): Case Report and Systematic Review of Literature. *Mycopathologia*. 2021; 186(2): 289–298. DOI: 10.1007/s11046-021-00528-2
26. Wiederhold N.P. Emerging Fungal Infections: New Species, New Names, and Antifungal Resistance. *Clin. Chem.* 2021; 68(1): 83–90. DOI: 10.1093/clinchem/hvab217
27. Brackin A.P., Hemmings S.J., Fisher M.C., Rhodes J. Fungal Genomics in Respiratory Medicine: What, How and When? *Mycopathologia*. 2021; 186(5): 589–608. DOI: 10.1007/s11046-021-00573-x

28. Taraskina A.E., Pchelin I.M., Ignatieva S.M., Spiridonova V.A., Uchevatkina A.E., Filippova L.V., Frolova E.V., Vasilyeva N.V. Molecular genetic methods for detection and species identification of fungal order mucorales in accordance with the global guideline for the diagnosis and management of mucormycosis (literature review). *Problemy Meditsinskoi Mikologii*. 2020; 22(1): 3–14 (In Russ., English abstract). DOI: 10.24412/1999-6780-2020-1-3-14
29. Lai C.C., Yu W.L. COVID-19 associated with pulmonary aspergillosis: A literature review. *J. Microbiol. Immunol. Infect.* 2021; 54(1): 46–53. DOI: 10.1016/j.jmii.2020.09.004
30. Al-Hatmi A.M.S., Mohsin J., Al-Huraizi A., Khamis F. COVID-19 associated invasive candidiasis. *J. Infect.* 2021; 82(2): e45–e46. DOI: 10.1016/j.jinf.2020.08.005
31. Posteraro B., Torelli R., Vella A., Leone P.M., De Angelis G., De Carolis E., Ventura G., Sanguinetti M., Fantoni M. Pan-Echinocandin-Resistant *Candida glabrata* Bloodstream Infection Complicating COVID-19: A Fatal Case Report. *J. Fungi (Basel)*. 2020; 6(3): 163. DOI: 10.3390/jof6030163
32. Chowdhary A., Tarai B., Singh A., Sharma A.. Multi-drug-Resistant *Candida auris* Infections in Critically Ill Coronavirus Disease Patients, India, April–July 2020. *Emerg. Infect. Dis.* 2020; 26(11): 2694–2696. DOI: 10.3201/eid2611.203504.
33. Hussain S., Baxi H., Riad A., Klugarová J., Pokorná A., Slezáková S., Líčenik R., Najmi A.K., Klugar M. COVID-19-Associated Mucormycosis (CAM): An Updated Evidence Mapping. *Int. J. Environ. Res. Public Health*. 2021; 18(19): 10340. DOI: 10.3390/ijerph181910340

## ВКЛАД АВТОРОВ

### Савосин Ю.В.

Разработка концепции — формирование идеи; формулировка и развитие ключевых целей и задач.

Проведение исследования — анализ и интерпретация полученных данных.

Подготовка и редактирование текста — составление черновика рукописи, его критический пересмотр с внесением ценного замечания интеллектуального содержания.

Утверждение окончательного варианта статьи — принятие ответственности за все аспекты работы, целостность всех частей статьи и ее окончательный вариант.

Проведение статистического анализа — применение статистических методов для анализа и синтеза данных исследования.

Ресурсное обеспечение статьи — предоставление пациентов для анализа.

### Шафранова С.К.

Разработка концепции — формирование идеи; формулировка и развитие ключевых целей и задач.

Проведение исследования — анализ и интерпретация полученных данных.

Подготовка и редактирование текста — составление черновика рукописи, его критический пересмотр с внесением ценного замечания интеллектуального содержания; участие в научном дизайне.

Утверждение окончательного варианта статьи — принятие ответственности за все аспекты работы, целостность всех частей статьи и ее окончательный вариант.

Ресурсное обеспечение статьи — предоставление пациентов для анализа.

### Гайворонская Т.В.

Разработка концепции — формулировка и развитие ключевых целей и задач.

Проведение исследования — анализ и интерпретация полученных данных.

Подготовка и редактирование текста — составление черновика рукописи, его критический пересмотр с внесением ценного замечания интеллектуального содержания; участие в научном дизайне.

Утверждение окончательного варианта статьи — принятие ответственности за все аспекты работы, целостность всех частей статьи и ее окончательный вариант.

### Авдеева М.Г.

Разработка концепции — формулировка и развитие ключевых целей и задач.

Проведение исследования — интерпретация полученных данных.

Подготовка и редактирование текста — составление черновика рукописи, его критический пересмотр с внесением ценного замечания интеллектуального содержания; участие в научном дизайне.

Утверждение окончательного варианта статьи — принятие ответственности за все аспекты работы, целостность всех частей статьи и ее окончательный вариант.

### Вартамян С.А.

Разработка концепции — формирование идеи; формулировка и развитие ключевых целей и задач.

Проведение исследования — анализ и интерпретация полученных данных.

Подготовка и редактирование текста — составление черновика рукописи, его критический пересмотр с внесением ценного замечания интеллектуального содержания.

Утверждение окончательного варианта статьи — принятие ответственности за все аспекты работы, целостность всех частей статьи и ее окончательный вариант.

Ресурсное обеспечение статьи — предоставление пациентов для анализа.

**AUTHOR CONTRIBUTIONS****Savosin Y.V.**

Conceptualization — concept statement; statement and development of key goals and objectives.

Conducting research — data analysis and interpretation.

Text preparation and editing — drafting of the manuscript, its critical review with the introduction of valuable intellectual content.

Approval of the final version of the paper — acceptance of responsibility for all aspects of the work, the integrity of all parts of the paper and its final version.

Performing statistical analysis — application of statistical methods for the analysis and synthesis of data.

Paper resourcing — providing patients for analysis.

**Shafranova S.K.**

Conceptualization — concept statement; statement and development of key goals and objectives.

Conducting research — data analysis and interpretation.

Text preparation and editing — drafting of the manuscript, its critical review with the introduction of valuable intellectual content and remarks; contribution to the scientific layout.

Approval of the final version of the paper — acceptance of responsibility for all aspects of the work, the integrity of all parts of the paper and its final version.

Paper resourcing — providing patients for analysis.

**Gaivoronskaya T.V.**

Conceptualization — concept statement; development of key goals and objectives.

Conducting research — data analysis and interpretation.

Text preparation and editing — drafting of the manuscript, its critical review with the introduction of valuable intellectual content and remarks; contribution to the scientific layout.

Approval of the final version of the paper — acceptance of responsibility for all aspects of the work, the integrity of all parts of the paper and its final version.

**Avdeeva M.G.**

Conceptualization — concept statement; development of key goals and objectives.

Conducting research — data interpretation.

Text preparation and editing — drafting of the manuscript, its critical review with the introduction of valuable intellectual content and remarks; contribution to the scientific layout.

Approval of the final version of the paper — acceptance of responsibility for all aspects of the work, the integrity of all parts of the paper and its final version.

**Vartanyan S.A.**

Conceptualization — concept statement; statement and development of key goals and objectives.

Conducting research — data analysis and interpretation.

Text preparation and editing — drafting of the manuscript, its critical review with the introduction of valuable intellectual content.

Approval of the final version of the paper — acceptance of responsibility for all aspects of the work, the integrity of all parts of the paper and its final version.

Paper resourcing — providing patients for analysis.

**СВЕДЕНИЯ ОБ АВТОРАХ / INFORMATION ABOUT THE AUTHORS**

**Савосин Юрий Владимирович** — старший лаборант кафедры хирургической стоматологии и челюстно-лицевой хирургии федерального государственного бюджетного образовательного учреждения высшего образования «Кубанский государственный медицинский университет» Министерства здравоохранения Российской Федерации; старший ординатор отделения челюстно-лицевой хирургии государственного бюджетного учреждения здравоохранения «Краевая клиническая больница скорой медицинской помощи» Министерства здравоохранения Краснодарского края.

<https://orcid.org/0000-0002-7254-3341>

**Yuriy V. Savosin** — Senior Laboratory Assistant, Department of Surgical Dentistry and Maxillofacial Surgery, Kuban State Medical University, Russia; Senior Resident, Department of Maxillofacial Surgery, Clinical Emergency Medical Care Hospital, Krasnodar Krai.

<https://orcid.org/0000-0002-7254-3341>



**Шафранова Светлана Константиновна\*** — кандидат медицинских наук, доцент; доцент кафедры хирургической стоматологии и челюстно-лицевой хирургии федерального государственного бюджетного образовательного учреждения высшего образования «Кубанский государственный медицинский университет» Министерства здравоохранения Российской Федерации.

<https://orcid.org/0000-0002-2418-1550>

Контактная информация: e-mail: Skonstantinovna@gmail.com;

ул. Митрофана Седина, д. 4, г. Краснодар, 350063, Россия

**Гайворонская Татьяна Владимировна** — доктор медицинских наук, профессор; проректор по учебной и воспитательной работе, заведующая кафедрой хирургической стоматологии и челюстно-лицевой хирургии федерального государственного бюджетного образовательного учреждения высшего образования «Кубанский государственный медицинский университет» Министерства здравоохранения Российской Федерации.

<https://orcid.org/0000-0002-8509-2156>

**Авдеева Марина Геннадьевна** — доктор медицинских наук, профессор; заведующая кафедрой инфекционных болезней и фтизиопульмонологии федерального государственного бюджетного образовательного учреждения высшего образования «Кубанский государственный медицинский университет» Министерства здравоохранения Российской Федерации.

<https://orcid.org/0000-0002-4979-8768>

**Вартанян Сейран Ашодович** — заведующий отделением челюстно-лицевой хирургии государственного бюджетного учреждения здравоохранения «Краевая клиническая больница скорой медицинской помощи» Министерства здравоохранения Краснодарского края; главный внештатный челюстно-лицевой хирург Краснодарского края; ассистент кафедры хирургии № 2 ФПК и ППС федерального государственного бюджетного образовательного учреждения высшего образования «Кубанский государственный медицинский университет» Министерства здравоохранения Российской Федерации.

<https://orcid.org/0000-0001-7469-5448>

\* Автор, ответственный за переписку / Corresponding author

**Svetlana K. Shafranova\*** — Candidate of Medical Science, Associate Professor, Department of Surgical Dentistry and Maxillofacial Surgery, Kuban State Medical University, Russia.

<https://orcid.org/0000-0002-2418-1550>

Contacts: e-mail: Skonstantinovna@gmail.com

Mitrofana Sedina str., 4, Krasnodar, 350063, Russia

**Tatyana V. Gaivoronskaya** — M.D, Prof.; Vice Rector for Education and Training, Head of the Department of Surgical Dentistry and Maxillofacial Surgery, Kuban State Medical University, Russia.

<https://orcid.org/0000-0002-8509-2156>

**Marina G. Avdeeva** — M.D., Prof; Head of the Department of Infectious Diseases and Phthiisopulmonology, Kuban State Medical University, Russia.

<https://orcid.org/0000-0002-4979-8768>

**Seyran A. Vartanyan** — Head of Maxillofacial Surgery Unit of Clinical Emergency Medical Care Hospital, Krasnodar Krai; Chief Visiting Maxillofacial Surgeon of Krasnodar Krai; Research Assistant of ICPE, Surgery Department #2, Kuban State Medical University, Russia.

<https://orcid.org/0000-0001-7469-5448>